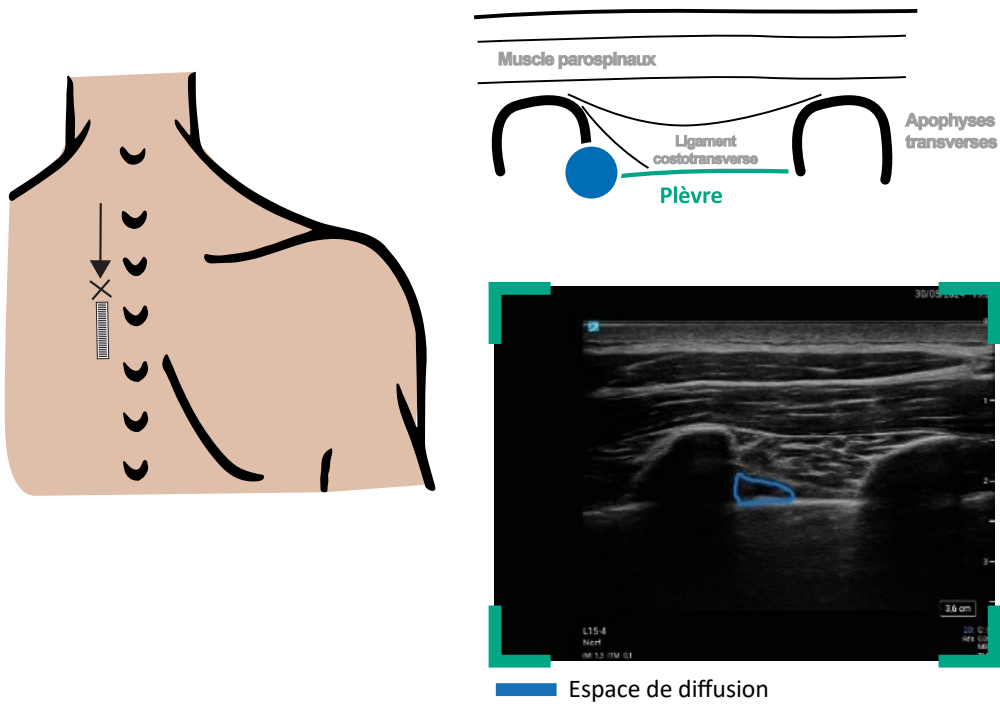


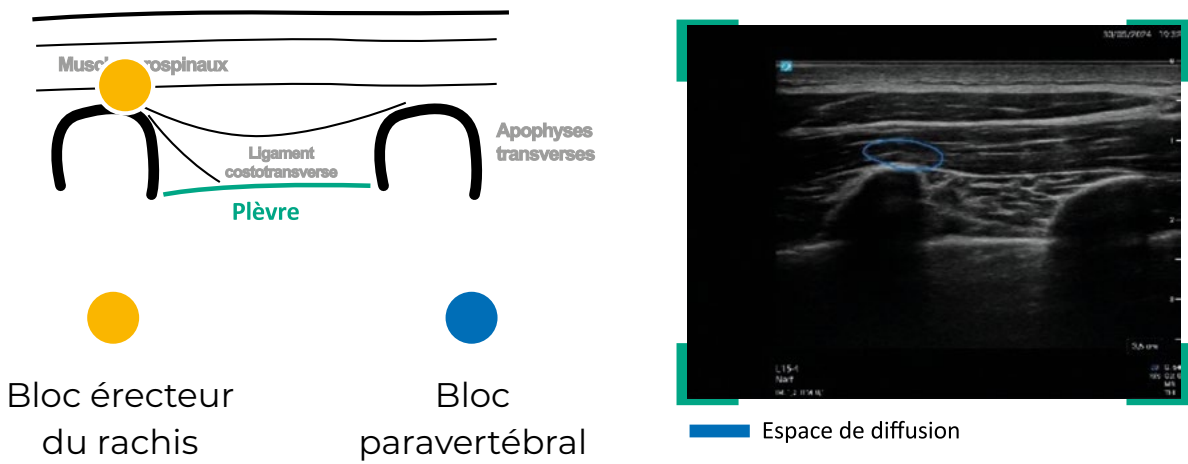
Principaux blocs nerveux échoguidés

Diffusion

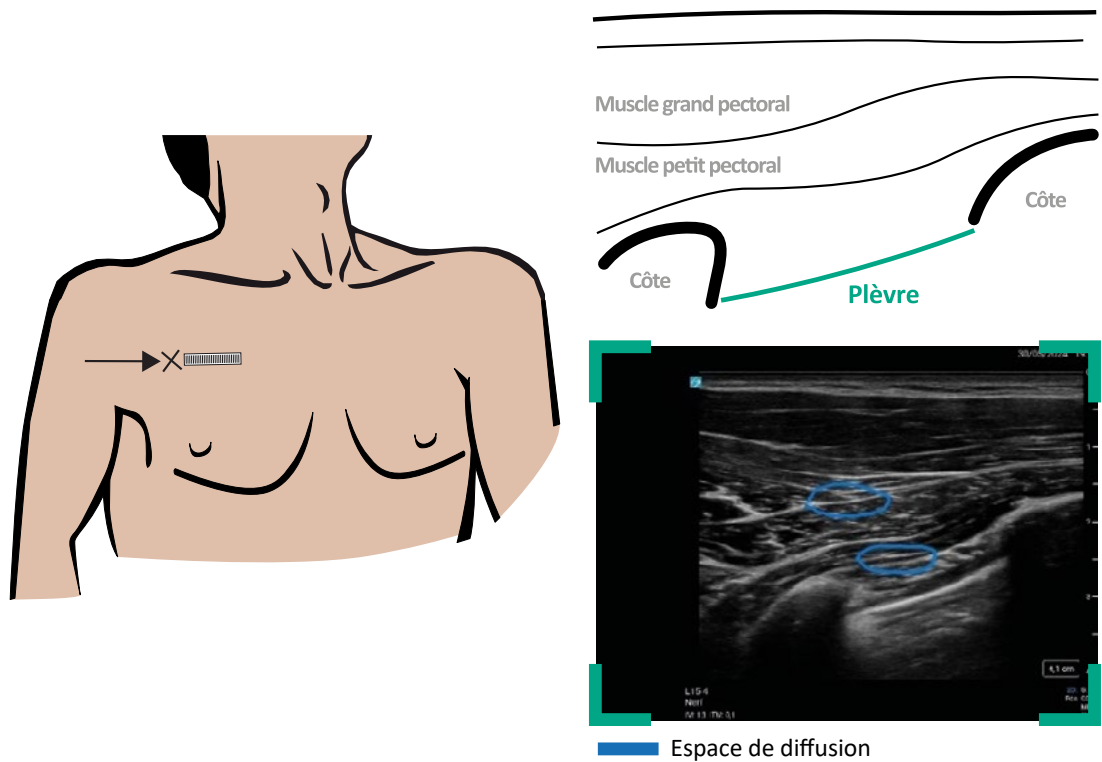
BLOC PARA VERTÉBRAL (NIVEAU AVANCÉ)



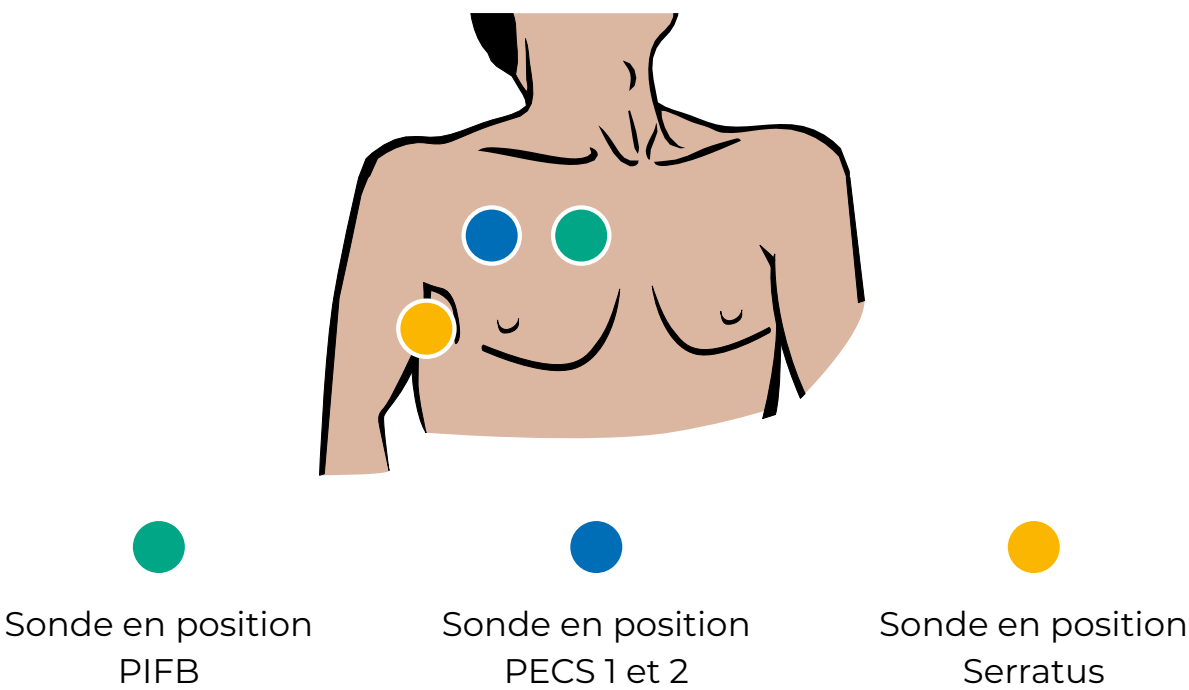
ET SON APPROCHE BLOC ERECTEUR DU RACHIS (NIVEAU INTERMÉDIAIRE)



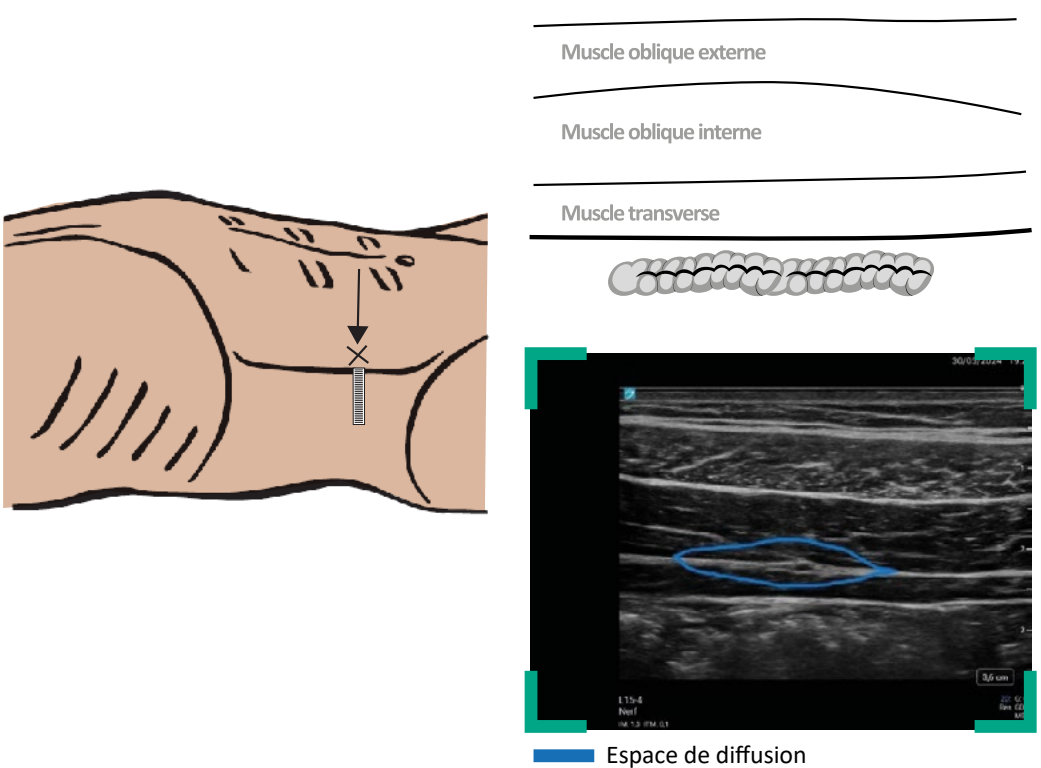
BLOC PECS 1 ET 2 (NIVEAU INTERMÉDIAIRE)



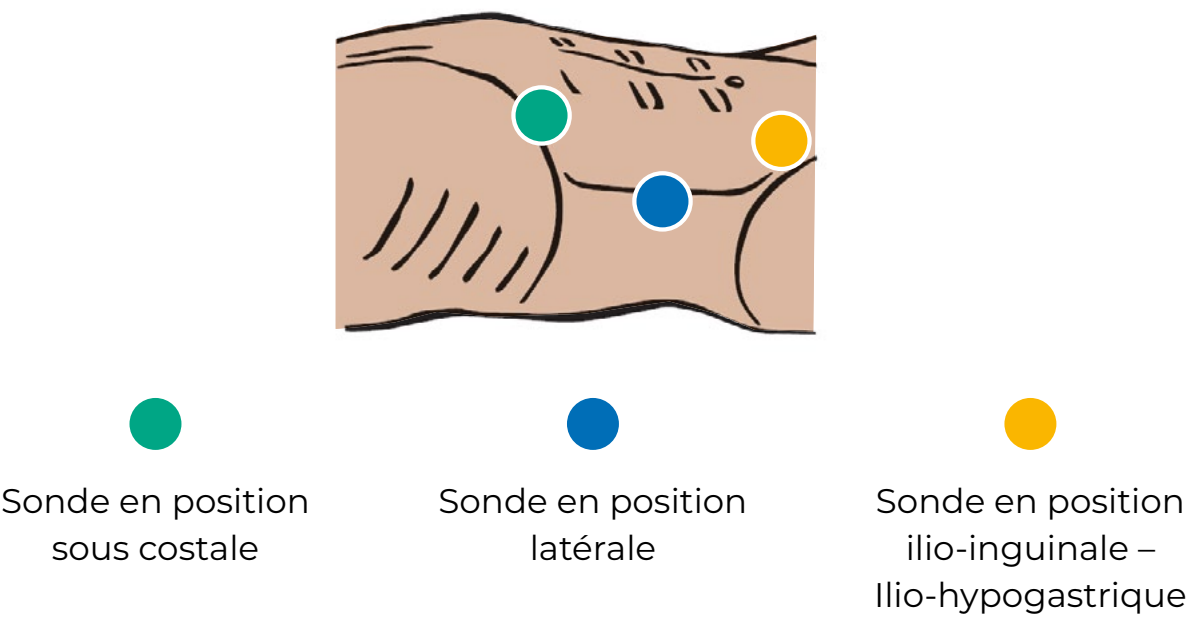
ET SES DÉCLINAISONS VERS LE SERRATUS (NIVEAU INTERMÉDIAIRE)



TAP BLOC (NIVEAU DÉBUTANT)



ET SON APPROCHE ILIO-INGUINALE (NIVEAU DÉBUTANT)



Programme soutenu par :



APPROUVÉ PAR
L'ESRA



Légendes

- X Point de ponction
- Orientation de l'aiguille
- ▬ Sonde échographique
- ▬ Nerf

Le présent document, son contenu, et notamment les données institutionnelles, les informations, les marques et les logos qui y sont mentionnés sont la propriété exclusive de ADRALE. Toute représentation et/ou reproduction, partielle ou totale, de ce document et de son contenu, sans l'accord exprès et préalable du Dr Xavier Raingeval, est strictement interdite et constitue une infraction aux droits de propriété intellectuelle du Dr Xavier Raingeval. Document réservé aux professionnels de santé.